بررسی خطر بروز ترومبوز ورید مغزی به دنبال استفاده از قرص‌های ضد بارداری خوراکی. یک گزارش موردی و به‌روز رسانی.

معصومه عبدی[1]، بهزاد پری زاد[2]، سعید فروغی[3]، بیتا فلاحی[4]، کیومرث کرمی زاده[5]

۱. دانشکده پرستاری الیگودرز، دانشگاه علوم پزشکی لرستان، خرم آباد، ایران.
۲. دانشکده فنی مهندسی، دانشگاه آزاد اسلامی تهران، تهران، ایران.
۳. دانشکده پرستاری الیگودرز، دانشگاه علوم پزشکی لرستان، خرم آباد، ایران.
۴. دانشکده پرستاری الیگودرز، دانشگاه علوم پزشکی لرستان، خرم آباد، ایران.
۵. دانشگاه علوم پزشکی لرستان، خرم آباد، ایران.

توسعه پرستاری در سلامت/ دوره دوازدهم/ شماره ۲/ پاییز و زمستان ۱۴۰۰

چکیده

زمینه و هدف: هدف از انجام مطالعه حاضر معرفی یک مورد ترومبوز ورید مغزی *(cerebral venous thrombosis)* به دنبال مصرف قرص ضدبارداری خوراکی با میزان استروژن بالاست.

معرفی مورد: خانمی ۳۵ ساله که به دنبال سردرد مراجعه و در *CT SCAN, MRI* و*MRV* مغزی، ترومبوز در وریدهای ساژیتال فوقانی، سیگموئید و عرضی تشخیص داده می‌شود.

نتیجه‌گیری: شانس ترومبوز وریدهای مغزی در زنانی که از قرص‌های ضدبارداری خوراکی ترکیبی با میزان استروژن بالاتری استفاده می‌کنند، در صورت وجود ریسک فاکتورهایی مانند فشارخون بالا، چربی خون، مشکلات انعقادی، عفونت، چاقی و میگرن، افزایش می‌یابد .

واژگان کلیدی: ترومبوز ورید مغزی، قرص‌های پیشگیری از بارداری، زنان جوان، استروژن.

آدرس مکاتبه: دانشگاه علوم پزشکی لرستان، دانشکده پرستاری الیگودرز

Email: ***Abdi.masoom@yahoo.com*.**

[Downloaded from ndhj.lums.ac.ir on 2026-11-27]

مقدمه

CVT یک اختلال غیر شایع عروق مغزی است (۱،۲) که به دنبال شکل‌گیری لخته در وریدها یا سینوس‌های مغزی که مسئول درناژ مغز هستند، رخ می‌دهد (۴،۳). این لخته‌ها با کاهش جریان خون مغزی منجر به آسیب به بافت مغز می‌شوند (۳). شیوع CVT تقریبا ۱۳ مورد در ۱ میلیون نفر سالانه است (۸،۱۰). ۰/۵ تا ۱ درصد کل سکته‌ها را به خود اختصاص می‌دهد (۵،۷). این میزان در ایران ۱۲.۵ تا ۱۳.۵ مورد در میلیون در سال گزارش شده است (۱۱) و همچنان در حال افزایش است (۱۲). این اختلال بیشتر در جمعیت جوان رخ می‌دهد و زنان را ۳ برابر بیشتر از مردان درگیر می‌کند (۱،۷،۸). بیشترین درگیری و تاثیر در زنان با توجه به مصرف ضدبارداری‌های خوراکی در سن باروری (۸۰ درصد)، بارداری و دوره‌ی بعد از زایمان (۵-۲۰ درصد) است (۱۳). نشانه های این بیماری با توجه به محل درگیری متفاوت است(۵, ۱۱, ۱۴). شایع‌ترین نشانه‌های بالینی CVT عبارتند از: سردرد، ضعف، همی پارزی، تشنج، پاپیل ادما (۳،۱۵)، استفراغ، کاهش سطح هوشیاری، درد گردن (۴،۱۲) و عدم تکلم (۶،۱۱). تاکنون بیش از ۱۰۰ عامل خطر برای CVT گزارش شده است (۸). این عوامل عبارتند: از عوامل خطر اکتسابی (استفاده از هورمون‌ها از قبیل داروهای ضدبارداری خوراکی، بارداری، دوره بعد از زایمان، جراحی، سندرم آنتی‌فسفولیپیدی، تروما به سر (۱۶)، کانسر) و عوامل ژنتیکی (انعقادپذیری بالای مادرزادی (۷،۱۲)، عفونت‌ها (۱۱)، کمخونی (۹)، دهیدریشن (۷)، بیماری‌های التهابی روده و عوامل خطر مرتبط با سبک زندگی مانند چاقی، ورزش نکردن و سیگار کشیدن (۱۱). تاکنون در ۲۰ تا ۳۵ درصد موارد نیز علت ناشناخته مانده است (۸،۱۷). در اکثر تحقیقاتی که تاکنون انجام شده شیوع CVT در زنان بیشتر از مردان است (۱). میزان بروز CVT در زنانی که از قرص‌های ضدبارداری خوراکی استفاده کرده‌اند، بیشتر از دیگر زنان بوده است (۷،۱۸،۱۵). این داروها توسط میلیون‌ها زن در سراسر جهان به منظور کنترل تولد استفاده شده است (۱۹). با بالا بودن خطر ترومبوز در مصرف کوتاه مدت این داروها برای مصرف‌کنندگان آنها برای اولین بار، در مرحله‌ی حاد و ماه اول افزایش میزان مرگ و میر توسط این بیماری را شاهد هستیم (۱۶, ۲۰). با توجه به ضرورت و اهمیت مصرف دارو در زنان جوان و همچنین تجویز این داروها توسط مراقبین بهداشتی، در این تحقیق به بررسی خطر بروز ترومبوز ورید مغزی در یکی از زنان مصرف کننده‌ی قرص ضدبارداری خوراکی می‌پردازیم. پیش فرض‌های پیش رو در این تحقیق عبادتند از: اول پیش‌بینی می‌شود که کاهش فشار داخل مغزی می‌تواند به بهبود علائم بیماری کمک کند. و دوم طول مدت استفاده از داروهای ضد بارداری خوراکی با میزان بروز CVT ارتباط مستقیم دارد.

معرفی مورد

خانمی با ۳۵ سال است که در ساعت ۲۱ روز ۱۱ آبان ۹۸ با سردرد و تهوع استفراغ از مطب متخصص مغز و اعصاب مراجعه کرده است، و در بخش اورژانس بستری شده است. او دارای۲ فرزند و خانه‌دار است. فرزند دوم را ۹ سال پیش با جراحی سزارین به دنیا آورده است. ۷۸ کیلوگرم وزن و ۱۵۸ سانتی‌متر قد دارد. سابقه‌ی فشارخون بالا، چربی خون و دیابت، تب، مشکل قلبی و سابقه‌ی خانوادگی مشکلات انعقادی را ذکر نمی‌کند. سابقه‌ی میگرن و کمخونی داشته که با مصرف نورتریپتیلین و پروپرانولول، میگرن از ۲ سال پیش کنترل شده و جهت رفع کمخونی به مدت ۲ سال بعد از زایمان دوم قرص فروس سولفات مصرف نموده است. به منظور پیشگیری از بارداری قرص HD (ترکیبی از ۰/۵ میلی‌گرم لوونوژسترول و ۵۰ میکروگرم اتینیل استرادیول) به مدت ۱۸ روز مصرف کرده است. بعد از مصرف ۱۴ عدد قرص دچار سردرد شده که این سردرد در هر دو نیمکره مغز منتشر و احساس شده است و زمان تشدید، با تهوع و استفراغ همراه گردید. به منظور تسکین درد از قرص خوراکی ژلوفن استفاده کرده است. درد به دنبال مصرف این دارو کاهش یافته ولی برطرف نشده است. به دنبال عدم تسکین درد بعد از ۴ روز به مطب متخصص مغز و اعصاب مراجعه کرده است، با معاینات بالینی و شرح حال بیمار، سی تی اسکن مغز و MRI و MRV مغزی درخواست می‌شود. بعد از انجام و رویت نتایج آزمایشات توسط پزشک، تشخیص CVT و درگیری وریدهای ساژیتال فوقانی، سیگموئید و عرضی داده می‌شود سپس بیمار جهت ادامه درمان در بیمارستان بستری می‌شود. از نظر

[Downloaded from ndhj.lums.ac.ir on 2026-11-27]

معاینه‌ی نورولوژیکی، هوشیار و آگاه به زمان، مکان و اشخاص بود و GCS ۱۵/۱۵ داشت. ضعف و بی‌حسی در اندام‌ها، اختلال حرکتی، اختلال بینایی، تکلم، درد و سفتی گردن نداشت. در معاینه مردمک‌ها به صورت قرینه به نور واکنش نشان می‌دادند و با افتالموسکوپ ادم پاپیل دوطرفه وجود داشت. در معاینه فیزیکی ریه‌ها، شکم و کلیه‌ها اختلالی گزارش نشد. از نظر دفع مدفوع و ادرار نیز بیمار مورد غیر طبیعی را گزارش نکرده است.

در بدو ورود علائم حیاتی بیمار به شرح زیر است:

$T=Temperature=37.4\ c^0$, $HR=Heart\ rate=70\ bpm$, $RR=Respiration\ rate=18\ bpm$, $BP=Blood\ pressure=120.70\ mm\ Hg$

از بیمار در بخش اورژانس نوار قلب گرفته شد که ریتم سینوسی نرمال داشت. به ترتیب آزمایشات:

"CBC-BUN-CR-NA-K-PT-PTT-INR-TG-CHOLESTROL-LDL-HDL- U/A"

در بدو پذیرش برای بیمار انجام شد. در آزمایشات انجام شده موارد غیر طبیعی به شرح ذیل است:

$CRP=2+$, $MCHC=35.2\ G/DL$, $ESR=26\ s$, $WBC=15(10^3/ML)$

در آزمایش آنالیز ادرار نتایج غیر طبیعی به شرح زیر می‌باشد:

$protein=1^+$, $ketone=1^+$, $blood=1^+$, $WBC=8\text{-}10$, $RBC=8\text{-}10$, $bacteria=moderate$

هم چنین موکوس فراوان گزارش شد.

متخصص مغز و اعصاب با توجه به نتایج آزمایش ادرار تشخیص UTI را عنوان کرد. به منظور کنترل دوز وارفارین به صورت روزانه آزمایش $PT-PTT$ انجام شد.

آمپول انوگزاپارین ۶۰ میلی‌گرم به صورت $stat$ و هر ۱۲ ساعت به صورت زیر جلدی تجویز شد. قرص وارفارین ۵ میلی‌گرم به صورت نصف قرص روزانه با کنترل $INR<5$ و قرص استازولامید۲۵۰ میلی‌گرمی هر۱۲ساعت نصف قرص (به علت عدم موجود در داروخانه به بیمار داده نشد)، قرص استامینوفن کدئین ۵۰۰ میلی‌گرمی در صورت سردرد، کپسول سیپروفلوکساسین ۵۰۰ هر ۱۲ ساعت (به منظور کنترل عفونت ادراری)، آمپول متوکلوپرامید ۱۰ میلی‌گرمی در صورت داشتن استفراغ و قرص پنتوپرازول ۴۰ میلی‌گرمی هر ۱۲ ساعت شروع شد.

به منظور بررسی درد بیمار از مقیاس عددی سنجش درد NRS *(Numerical Rating Scale)* که از ۰ تا ۱۰ شماره گذاری شده است، استفاده گردید. روز دوم همچنان سردرد بیمار ادامه داشت. با تجویز قرص استامینوفن کدئین سردرد بیمار فقط کاهش می‌یافت ولی کامل بر طرف نمی‌شد(نمره7). آمپول پتدین به میزان ۱۲.۵ میلی‌گرم وریدی در صورت سردرد به دستورات دارویی بیمار اضافه شد که به دنبال مصرف این دارو سردرد کاهش می‌یافت ولی بعد از رفع اثر دارو مجددا سردرد شدت می‌گرفت.

در روز سوم بستری همچنان سردرد شدید ادامه داشت (نمره ۷) و بعد از اطلاع به پزشک آمپول دگزامتازون ۸ میلی‌گرم به صورت وریدی $stat$ و ۴ میلی‌گرم هر ۱۲ ساعت به دستورات دارویی بیمار اضافه گردید، با دریافت آمپول دگزامتازون سردرد بیمار بهبود یافت (نمره ۱). همچنین در این روز بیمار دچار افت فشار خون (۹۰/۵۵ میلی متر جیوه) و ضربان قلب (۴۰ ضربه در دقیقه) شد. بعد از اطلاع به پزشک، دستور ۵۰۰ سی سی سرمال نرمال سالین ۰/۹ درصد داده شد که اجرا شد و بعد از ۳ ساعت مجددا ضربان قلب و فشارخون چک شد که ضربان قلب ۴۸ بود ولی فشارخون همچنان ۹۰/۵۵ میلی‌متر جیوه بود. دو ساعت بعد مجددا علائم حیاتی چک شد که ضربان قلب به ۵۶ ضربه در دقیقه و فشارخون به ۱۰۰/۶۰ میلی‌متر جیوه رسیده بود. بیمار از روز چهارم بستری دچار دوبینی و تاری دید گردید. در طول مدت بستری هوشیاری بیمار تغییری نیافت و کاملاً هوشیار بود.

[Downloaded from ndhj.lums.ac.ir on 2026-11-27]

جدول (۱) - بررسی شدت سردرد بیمار و داروهای تجویز شده

پارامتر / دوز دارو	1	2	3	4	5	6	7	8	9	10
Acetaminophen codeine (mg)	✓ 500	✓ 500	✓ 500	○	○	○	○	○	○	○
Enoxaparin (mg)	✓ 120	✓ 120	✓ 120	✓ 120	✓ 120	✓ 120	✓ 120	✓ 120	✓ 120	✓ 120
Metoclopramide (mg)	✓ 10	✓ 10	○	○	○	○	○	○	○	○
Ciprofloxacin (mg)	○	✓ 1000	✓ 1000	✓ 1000	✓ 1000	✓ 1000	✓ 1000	✓ 1000	✓ 1000	-
Dexamethasone (mg)	○	○	✓ 8	✓ 8	✓ 8	✓ 8	✓ 8	✓ 8	✓ 8	✓ 4
Pethidine (mg)	○	✓ 25	✓ 12.5	○	○	○	○	○	○	○
Pantoprazole (mg)	✓ 80	✓ 80	✓ 80	✓ 80	✓ 80	✓ 80	✓ 80	✓ 80	✓ 80	✓ 80
Acetazolamide (mg)	○	○	○	○	○	○	○	○	○	○
Furosemide (mg)	○	○	○	○	○	○	○	○	✓ 20	✓ 20
سردرد (بر اساس مقیاس عددی)	9	7	1	1	1	1	1	0	0	0

قرص وارفارین با توجه به کنترل *INR* در روز سوم با ۵ میلی‌گرم ادامه و روز ششم به ۷.۵ میلی‌گرم در روز رسید، روز هفتم ۵ میلی‌گرم و تا روز دهم با دوز ۷.۵ میلی‌گرم ادامه یافت. روز نهم به داروهای بیمار قرص فروزماید ۲۰ میلی‌گرم روزانه اضافه گردید. بعد از ۱۰روز بستری بودن در بیمارستان با دستورات دارویی وارفارین روزانه ۷.۵ میلی‌گرم، قرص فروزماید۲۰ میلی‌گرمی روزانه و قرص استامینوفن کدئین ۵۰۰ میلی‌گرمی و با توصیه به کنترل *PT*، *PTT* و *INR* به صورت هفتگی، بدون سردرد و به صورت هوشیار ترخیص گردید، درحالی‌که بیمار همچنان از دوبینی و تاری دید شاکی بود.

جدول (۲) - تنظیم دوز وارفارین بر حسب میزان *INR*

پارامتر / روز	1	2	3	4	5	6	7	8	9	10
INR	1	1	1.1	1.1	1.3	1.4	1.4	1.5	1.5	1.5
Warfarin (mg)	2.5	2.5	5	5	5	7.5	5	7.5	7.5	7.5

[Downloaded from ndhj.lums.ac.ir on 2026-11-27]

جدول (۳)- تغییرات علائم حیاتی بیمار

پارامتر / روز	1			2			3			4			5			6			7			8			9			10		
BP_s	120	128	120	100	100	120	90	90	120	100	100	110	120	100	90	100	110	120	120	100	90	120	110	120	110	100	130	110	110	130
BP_d	70	80	80	60	70	80	60	55	70	60	70	80	80	70	70	60	70	80	80	70	60	80	70	70	70	70	90	70	60	80
MAP	85.8	95	72.6	79.2	92	80	69.3	66	79	72.6	89.1	92	79.2	75.9	73	82.5	92.4	92	79.2	69.3	84	92	82.5	85.8	83	79.2	102	83	75.9	95.7
HR	70	72	62	60	80	48	40	84	82	78	80	80	82	84	84	80	80	76	80	84	76	74	52	80	76	44	68	54	48	
RR	18	18	20	18	20	18	20	30	20	20	20	18	20	18	20	20	18	18	24	20	18	22	24	20	20	20	20	16	18	18
T	37.4	37	36.5	36.7	37	37.4	36.6	37	36.6	37.2	37.4	37.4	37.3	36.6	37.6	37.5	36.7	37.2	37.1	37.1	37.4	37.2	36.7	37.3	36.8	36.7	36.7	37.4	37.2	36.9

[Downloaded from ndhj.lums.ac.ir on 2026-11-27]

با توجه به علائم حیاتی بیمار و نیز تشخیص و تمهیدات لازم در نمودارهای زیر نشان داده شده است.

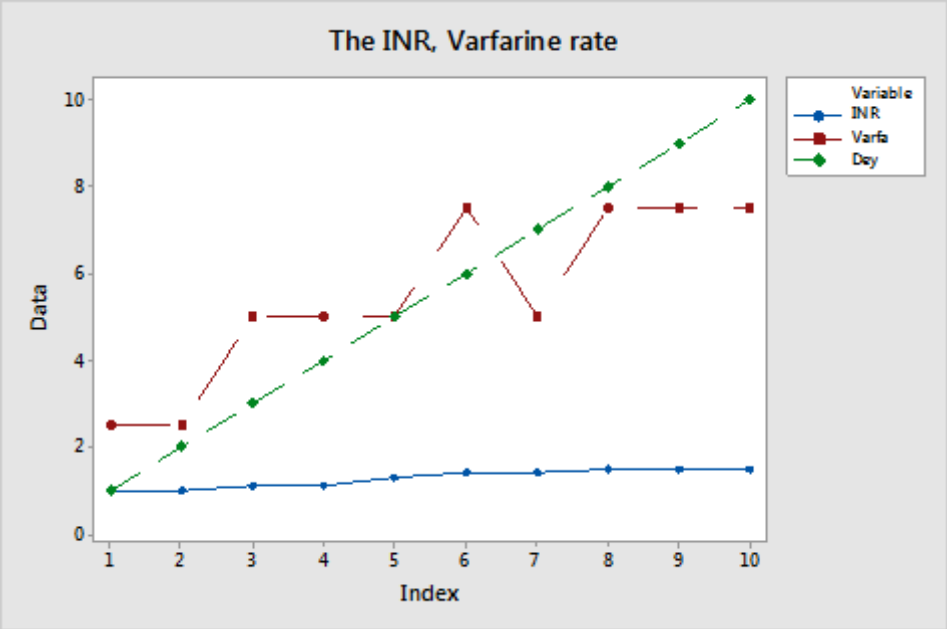

شکل (۱)- میزان وارفارین مصرفی و سطح *INR* بیمار در روزهای مختلف بستری

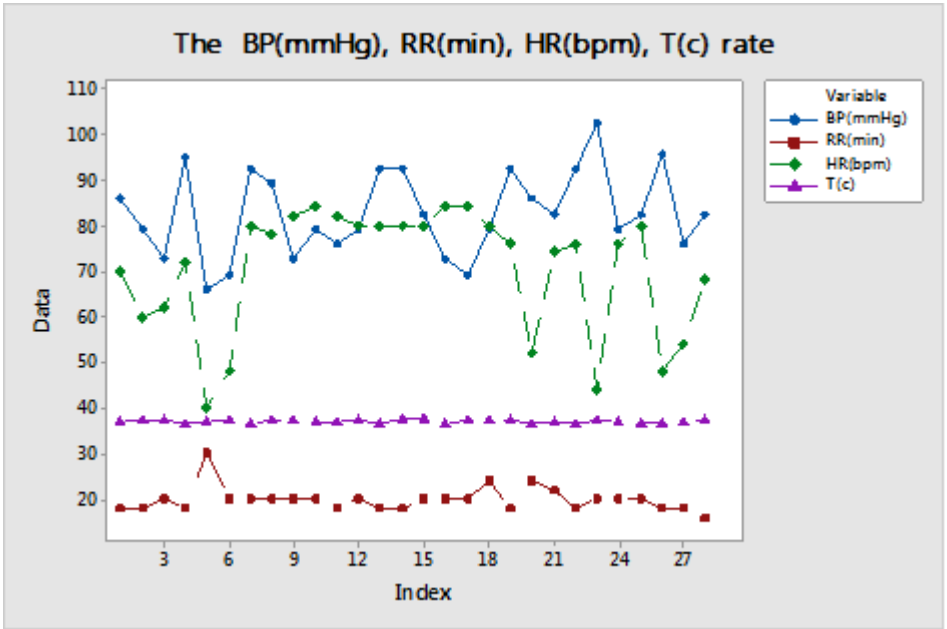

شکل(۲)- تغییرات علائم حیاتی بیمار در روزهای مختلف بستری

[Downloaded from ndhj.lums.ac.ir on 2026-11-27]

بحث

هر لخته ای در سیستم وریدی مغزی می‌تواند منجر به *CVT* گردد، این درگیری می‌تواند در وریدهای دورال، سوپرفاشیال، عمقی و سینوس‌ها باشد (۲۱،۸). *CVT* هنوز به عنوان یک مشکل بزرگ در واحدهای اورژانس تلقی می‌شود (۱۴). از عوامل خطر عمده‌ی *CVT* در زنان استفاده از داروهای ضدبارداری خوراکی می‌باشد، زیرا این داروها نه فقط برای پیشگیری از بارداری استفاده می‌شوند بلکه کاربردهای دیگری از قبیل بیماری تخمدان پلی‌کیستیک، آندومتریوزیس، عادت‌های ماهانه نامنظم، دردهای زمان پریودی (۴)، آکنه، پرمویی و میگرن‌های پریودی نیز دارند (۲۲).

بیمار ما خانم جوانی است که از قرص‌های ضدبارداری خوراکی استفاده نموده و به دنبال آن دچار ترومبوز وریدهای مغزی شده است. در اکثر مطالعات نیز اشاره شده است که *CVT* در زنان جوانی که از قرص‌های ضدبارداری خوراکی استفاده می‌کنند شایع‌تر است (۱،۳،۴،۷،۱۱،۱۲،۱۵). از طرفی در مطالعه‌ی *uemura* و همکاران فقط ۱۱ درصد زنان جوان دچار *CVT* مصرف ضدبارداری‌های خوراکی را داشتند (۲) که این با یافته‌های حاصل از سایر مطالعات و مطالعه‌ی کنونی تناقض دارد. شاید دلیل این تناقض سن بالای بیماران زن مورد مطالعه باشد زیرا میانگین سنی جمعیت مورد مطالعه ۴۱ سال است در حالی که این بیماری بیشتر در زنان جوان سنین باروری دیده می‌شود. بیمار ما از سردرد شدید که به صورت منتشر شونده در هر دو نیمکره مغز احساس می‌شد شاکی بود که در اکثر مطالعات نیز بیشترین تظاهرات بالینی مربوط به سردرد است (۳،۸،۱۱،۱۵)، به طوری‌که در مطالعه‌ی *Ebrahim* و همکاران و خومند و همکاران، صد در صد بیماران از سردرد رنج می‌بردند (۱۲،۴). سردرد می‌تواند به علت افزایش *ICP* ناشی از کشیده شدن فیبرهای عصبی دیواره‌ی عروق و آزاد شدن میانجی‌های التهابی از لخته و یا خونریزی زیر عنکبوتیه باشد (۱۱). در مطالعه‌ی کنونی با توجه به *CT SCAN* مغزی انجام شده هیچ‌گونه خونریزی مشاهده نشد و سردرد بیمار احتمالا به دنبال افزایش *ICP* است.

در مورد ماهیت سردرد: در بیمار گزارش شده در مطالعه‌ی *Alshurafa* و همکاران سردرد ضربان‌دار و شبیه میگرن بوده، با تهوع و استفراغ همراه گردیده و ناحیه فرونتال چپ درگیر بوده (۸)، در حالی‌که در مطالعه‌ی ما سردرد به صورت منتشر در هر دو نیمکره حس می‌شد، شاید دلیل این تناقض به علت وسعت و نوع درگیری در سینوس‌ها و وریدهای مغزی باشد. سردرد در بیمار گزارش شده توسط سعادت و همکاران نیز در طول یک ماه شروع شده و به تدریج شدت گرفته است، ابتدا در ناحیه اکسی‌پیتال حس شده و بعد به تمام مغز منتشر شده و زمان تشدید با تهوع و استفراغ همراه شده است (۶)، در حالی‌که در بیمار ما سردرد در طول ۴ روز به شدت افزایش یافت و برای بیمار غیر قابل تحمل بود. می‌توان گفت شاید علت این تناقض به نوع داروی مصرفی مربوط باشد زیرا بیمار ما از قرص ترکیبی با میزان استروژن بسیار بالاتری استفاده نموده است در حالیکه در مطالعه‌ی سعادت به ترکیبات داروی مصرفی اشاره نشده است و از طرفی چون بیمار تقریبا به مدت ۱ سال داروی پیشگیری از بارداری مصرف می‌نموده، مسلما دارو باید دارویی باشد که از ترکیب استروژن پایین‌تری برخوردار باشد که بعد از این مدت طولانی ایجاد عارضه می‌نماید. *Oedingen* و همکاران در مطالعه‌ی خود نشان دادند که ترکیبات هورمونی ضدبارداری با دوزهای بالاتر از ۵۰ میکروگرم اتینیل استرادیول با خطر بالاتری از ترومبوآمبولی وریدی همراه هستند. سردرد در بیمار گزارش شده در مطالعه‌ی *Uemura* و همکاران نیز ۹ روز بعد از مصرف داروی ضدبارداری شروع شده، در هر دو نیمکره شدت گرفته و با استفراغ همراه شده است (۵) که تقریبا مشابه بیمار مورد مطالعه‌ی ما می‌باشد.

در معاینه بیمار مورد مطالعه توسط نورولوژیست ادم پاپیل دو طرفه گزارش شد ولی دوبینی و اختلال بینایی در روز چهارم توسط بیمار گزارش شد، در حالی‌که در موارد گزارش شده توسط *Uemura* و همکاران (۵)، *Qingling* و همکاران (۲۳) و *Alshurafa* و همکاران (۸) ادم پاپیل و

[Downloaded from ndhj.lums.ac.ir on 2026-11-27]

مشکلات بینایی گزارش نشده است. در مطالعه‌ی *Uemura* و همکاران شاید عدم گزارش اختلال بینایی به خاطر کاهش سطح هوشیاری زودرس بیمار و اورژانسی شدن موقعیت او و عدم همکاری بیمار و انجام نشدن معاینه چشم توسط پزشک باشد. در مورد گزارش شده توسط سعادت و همکاران (۶) تیرگی دید گزارش شده است که با مطالعه‌ی کنونی هم خوانی دارد. از آنجا که یکی از دلایل پاپیل ادما می‌تواند *CVT* باشد (۱)، در بیمار مورد مطالعه‌ی ما، وجود پاپیل ادما به پزشک کمک نمود تا به *CVT* شک کند و بیمار را جهت انجام *CT SCAN* مغز و *MRI* و *MRV* مغزی که روش‌های تشخیص قطعی *CVT* هستند هدایت نماید و به تشخیص قطعی برسد و درمان به موقع انجام گیرد تا وضعیت بیمار وخیم‌تر نگردد، در حالی‌که در مورد گزارش شده در مطالعه‌ی *Alshurafa* و همکاران (۸) اگر ادم پاپیل و مشکلات بینایی وجود داشت شاید شک به *CVT* را در ذهن پزشک بر می‌انگیخت و اقدامات بهتری صورت می‌گرفت و منجر به مرگ بیمار نمی‌شد. پاپیل ادما به علت افزایش *ICP* رخ می‌دهد، به دنبال افزایش *ICP* فشار به غلاف عصب بینایی منتقل شده و انتقال اگزوپلاسمیک عصب بینایی تخریب می‌شود، از طرفی انتقال درون آکسونی منجر به تورم آکسون‌ها و نشت آب، پروتئین‌ها و سایر محتویات سلول در فضای خارج سلولی از عصب بینایی و نهایتا ادم عصب اپتیک می شود (۱). وجود پاپیل ادما در بیماران دچار *CVT* در مطالعه‌ی عطالو و همکاران ۳۲ درصد (۳)، در مطالعه‌ی سعادت‌نیا و همکاران ۶۶.۷ درصد (۱). در مطالعه‌ی کسمایی و همکاران ۵۷.۹ درصد (۱۴). در مطالعه‌ی خومند و همکاران ۳۳ درصد (۱۲) و در مطالعه‌ی *Shahid* و همکاران ۷.۷ درصد (۱۵) گزارش شده است که در جهت مطالعه‌ی کنونی می‌باشند.

جهت تشخیص مشکل بیمار *CT SCAN* , *MRI* و *MRV* مغزی انجام گردید که درگیری ورید ساژیتال فوقانی، سیگموئید و عرضی گزارش شد. در اکثر بیماران بیش از یک ورید یا سینوس درگیر می‌شود (۱۵). از نظر محل درگیری نیز در اکثر مطالعات ورید ساژیتال فوقانی بیشترین درصد را داشته است(۴،۱۴،۲۴،۳) که با مطالعه‌ی ما هم‌خوانی دارد. از طرفی در بیمار گزارش شده توسط *uemura* و همکاران ورید گالن، سینوس مستقیم، عرضی و سیگموئید درگیر بودند (۵) و در مطالعه‌ی *Alshurafa* و همکاران بیمار گزارش شده درگیری در سینوس عرضی چپ، ساژیتال تحتانی، سینوس مستقیم و سینوس‌های پیوندگاه گزارش شد (۸) که این دو مطالعه با مطالعه‌ی کنونی تناقض دارند و شاید همین درگیری وسیع ورید و سینوس‌ها منجر به اختلال در درناژ مغز و خونریزی و مرگ بیمار شده‌اند. خومند و همکاران نیز در مطالعه‌ی خود نشان دادند که در صورت درگیری ورید ساژیتال فوقانی علائمی مانند سردرد، تهوع استفراغ، ادم پاپیل و مشکل بینایی دیده می‌شود (۱۲)که این یافته‌ها در بیمار مورد مطالعه‌ی ما وجود داشتند و می‌تواند تایید کننده‌ی درگیری ورید ساژیتال فوقانی باشد.

هدف اصلی درمان در *CVT* برقراری مجدد گردش خون در سینوس یا ورید درگیر با استفاده از ضد انعقادها یا روش‌های داخل عروقی، درمان نشانه‌های ایجاد شده مانند سردرد، تشنج و افزایش *ICP* (۱۱) و جلوگیری از تشکیل لخته‌های وریدی جدید است (۱۰). در بیمار مورد مطالعه‌ی ما نیز در ابتدای بستری درمان با آمپول انوگزاپارین تزریقی و قرص وارفارین خوراکی شروع شد. در روز دوم به علت ادامه داشتن سردرد علاوه بر قرص استامینوفن کدئین، آمپول پتدین نیز تجویز گردید که سردرد کاهش می‌یافت ولی بعد از برطرف شدن اثر دارو، مجددا سردرد شدت می‌گرفت. علائم حیاتی بیمار در دو روز اول در محدوده ی طبیعی بود. در روز سوم بستری به علت رفع نشدن سردرد، به دنبال مصرف قرص استامینوفن کدئین و آمپول پتدین، آمپول دگزامتازون نیز استفاده شد که سردرد بهبود یافت. شاید کاهش التهاب مغزی و به دنبال آن کاهش *ICP* توجیه‌کننده‌ی این انتخاب باشد. از طرفی در روز سوم دوز داروی وارفارین نیز افزایش یافت و به دو برابر میزان مصرفی روزهای قبلی رسید. شاید بتوان گفت انجام این اقدام در کنار مصرف انوگزاپارین توانسته است به برقراری خونرسانی مغزی کمک کند و در کنار کاهش *ICP*، سردرد بهبود یابد که این می‌تواند تایید کننده‌ی فرض اول ما باشد. علائم حیاتی بیمار در روز سوم ناپایدار بود و به صورت برادیکاردی، هیپوتنشن و تاکی‌پنه بروز کرد. در روزهای بعدی با اضافه شدن دوز وارفارین و ادامه یافتن آمپول دگزامتازون و شروع آنتی‌بیوتیک به منظور

[Downloaded from ndhj.lums.ac.ir on 2026-11-27]

رفع عفونت ادراری، وضعیت بیمار رو به بهبودی نهاد. در روز نهم نیز بیمار دچار برادیکاردی گردید ولی بر خلاف روز سوم این تغییر با تغییرات تنفسی و فشار خون همراه نبود. در روز نهم با توجه به فشارخون ۹۰/۱۳۰ میلی‌متر جیوه قرص فروزماید نیز اضافه گردید تا شاید بتواند فشارخون بیمار را در محدوده‌ی نرمال حفظ کند. دوبینی و تاری دید در بیمار هم چنان ادامه داشت. شاید بتوان گفت اگر قرص استازولامید موجود بود و به بیمار داده می‌شد، باعث کاهش فشار داخل چشم و رفع این اختلال می‌گردید.

بیمار مورد مطالعه‌ی ما علاوه بر مصرف قرص‌های ضدبارداری دارای عوامل خطر دیگری از قبیل میگرن، چاقی و عفونت دستگاه ادراری نیز بود. داروی ضدبارداری مصرف شده دارای ۵۰ میکروگرم اتینیل استرادیول بود. این ترکیب باعث تغییر در سیستم انعقادی می‌شود، بدین صورت که باعث افزایش فعالیت ترومبین و فاکتورهای انعقادی و کاهش سطح پروتئین‌های ضد انعقادی مانند آنتی ترومبین و پروتئین‌های C و S و افزایش تشکیل لخته می‌شود (۴،۶،۲۵). *Lima* و همکاران در مطالعه‌ی خود نشان دادند که هر چه غلظت استروژن بالاتر باشد، شانس CVT نیز بیشتر خواهد بود (۲۵). همچنین *Martinelli* و همکاران نیز در مطالعه‌ی خود عنوان کردند که خطر ترومبوزیس در مصرف‌کنندگان ضدبارداری‌های خوراکی که برای بار اول از این ترکیبات استفاده می‌کنند، در ۶ تا ۱۲ ماهه‌ی اول بالاتر است (۲۶) که این می‌تواند خلاف فرضیه‌ی دوم ما باشد که استفاده‌ی طولانی مدت از داروهای ضدبارداری خوراکی نمی‌تواند خطر CVT را افزایش دهد. در مطالعه‌ی کنونی به علت انجام نشدن آزمایشات انعقادی نتوانستیم مشخص کنیم که بیمار مشکلات اختصاصی سیستم انعقادی داشته یا خیر. شاید عدم درخواست این آزمایشات از سوی پزشک معالج به علت تشخیص زود هنگام بیماری و نرمال بودن نتایج آزمایشات PT, PTT و INR باشد. بیمار مورد مطالعه‌ی ما سابقه‌ی میگرن داشت که در مطالعه‌ی *Lima* و همکاران نیز میگرن جزء عوامل خطر CVT در زنان مصرف‌کننده ضدبارداری خوراکی بوده است (۲۵) و با مطالعه‌ی کنونی هم‌خوانی دارد. BMI بیمار ما ۳۱.۲۴ بود که طبق تقسیم‌بندی WHO بیمار در دسته افراد چاق کلاس ۱($BMI= 30-34.9$) قرار دارد (۲۷) و این با یافته‌های حاصل از مطالعه‌ی *Hugon Rodin* و همکاران و *Farge* و همکاران که $BMI>30$ را جزء ریسک فاکتورهای CVT برشمرده (۱۹, ۲۸)، مشابهت دارد. همچنین عبدالله السلیمان در مطالعه‌ی خود عنوان کرد که چاقی و افزایش وزن در زنانی که از ضدبارداری‌های خوراکی استفاده می‌کنند خطرCVT را افزایش می‌دهد *(11)*که این نتایج نیز در جهت مطالعه‌ی کنونی است. از نظر اخلاقی جهت گزارش مورد از بیمار و همسرش اجازه گرفته شد و اطمینان داده شد که گزارش بدون هیچ‌گونه اسم یا تصویری از بیمار نوشته می‌شود. از محدودیت‌های این مطالعه انجام نشدن آزمایشات تخصصی انعقادی به علت نداشتن امکانات جهت انجام این آزمایشات بود.

نتیجه‌گیری

این مطالعه نشان داد که مصرف قرص‌های ضدبارداری خوراکی با میزان استروژن بالا به همراه عواملی مانند چاقی و میگرن می‌تواند در مدت زمان کوتاهی باعث ایجاد CVT در بیمار گردد. بنابراین می‌توان گفت: ۱) زنان جوان بدون تجویز پزشک متخصص از این داروها استفاده نکنند. ۲۹ قبل از مصرف دارو به پزشک مراجعه نموده و از نظر عوامل خطر ترومبوز بررسی شوند تا دارو و دوز مناسب آن از سمت متخصص تنظیم گردد ۳) مراجعه مجدد به پزشک در صورت بروز عوارض دارو و اطمینان از سازگاری دارو با فرد.

می‌توان گفت که بیمار مورد نظر ما علاوه بر چاقی و میگرن، عفونت دستگاه ادراری نیز داشته که تاکنون در مطالعاتی که به بررسی عوامل خطر ترومبوز ورید مغزی پرداخته‌اند، به این مورد اشاره نشده است و شاید در مطالعات آینده قابل بررسی باشد. از طرفی در فرایند درمان بیمار از آمپول دگزامتازون استفاده گردید که در مطالعات قبلی به این دارو اشاره نشده است و شاید بتوان گفت استفاده از آن در جهت کاهش سردرد می‌تواند مؤثر باشد. همچنین تغییرات علائم حیاتی بیمار در دو روز متفاوت این سوال را مطرح می‌کند که آیا افزایش ICP می‌تواند باعث ایجاد این تغییرات گردد یا استفاده از آمپول دگزامتازون عامل ایجاد این تغییرات بوده

[Downloaded from ndhj.lums.ac.ir on 2026-11-27]

است؟ زیرا افزایش ICP می‌تواند باعث کاهش ضربان قلب شود ولی فشارخون را کاهش نمی‌دهد.

تشکر و قدردانی

در پایان از پرسنل بخش داخلی و واحد رادیولوژی بیمارستان امام جعفر صادق(ع) و شهید ولیان الیگودرز و نورولوژیست و رادیولوژیست این مجموعه کمال تشکر و قدردانی را داریم.

[Downloaded from ndhj.lums.ac.ir on 2026-11-27]

Reference

1. *Saadatnia M, Pirhaji Z. Factors Influencing the Incidence of Papilledema in Patients with Cerebral Venous Thrombosis. Advanced biomedical research. 2017;6.*

2. *Lee E-J, Noh S-M, Kang D-W, Kim JS, Kwon SU. Impact of Provoking Risk Factors on the Prognosis of Cerebral Venous Thrombosis in Korean Patients. Journal of stroke. 2016;18(2):187.*

3. *Atalu A, Fattahzadeh G, Sharghi A, Ezattiv H. Risk Fac-tors and Clinical Manifestations of Cerebral Venous Thrombosis (CVT) in Patients Admitted to Ardabil City Hospitals during 2012-2017. JSM Neurol Disord Stroke. 2019;5(4.(*

4. *Ibrahim NMA, El-Shahawy A-SZ, Elshabacy A. Risk of cerebral venous thrombosis in oral contraceptives pills users. The Egyptian Journal of Radiology and Nuclear Medicine. 2018;49(3):727-31.*

5. *Uemura M, Tsukamoto Y, Akaiwa Y, Watanabe M, Tazawa A, Kasahara S, et al. Cerebral venous sinus thrombosis due to oral contraceptive use: Postmortem 3 T-MRI and autopsy findings. Human Pathology: Case Reports. 2016;6:32-6.*

6. *Saadat P, Mohseni-Ahangar R .Oral contraceptive-related transverse sinus thrombosis as an initial manifestation of antiphospholipid syndrome in the absence of systemic lupus erythematosus. Caspian journal of internal medicine. 2017;8(1):56.*

7. *Amoozegar F, Ronksley PE, Sauve R, Menon BK. Hormonal contraceptives and cerebral venous thrombosis risk: a systematic review and meta-analysis. Frontiers in neurology. 2015;6:7.*

8. *Alshurafa S, Alfilfil W, Alshurafa A, Alhashim K. Cerebral venous sinus thrombosis in a young female misdiagnosed as migraine ending in a permanent vegetative state: a case report and review of the literature. Journal of medical case reports. 2018;12(1):323.*

9. *Coutinho JM, Zuurbier SM, Gaartman AE, Dikstaal AA, Stam J, Middeldorp S, et al. Association between anemia and cerebral venous thrombosis: case–control study. Stroke. 2015;46(10):2735-40.*

10. *Al Rawahi B, Almegren M, Carrier M. The efficacy and safety of anticoagulation in cerebral vein thrombosis: A systematic review and meta-analysis. Thrombosis research.*۹-۱۶۹:۱۳۵;۲۰۱۸ .

11. *Al-Sulaiman A. Clinical aspects, diagnosis and management of cerebral vein and dural sinus thrombosis: A literature review. Saudi journal of medicine & medical sciences. 2019;7(3):137.*

12. *Khomand P, Hassanzadeh K. A case-series study of cerebral venous thrombosis in women using short course oral contraceptive. Iranian journal of neurology. 2016;15(2):92.*

13. *Abbattista M, Capecchi M, Martinelli I. Pregnancy after cerebral venous thrombosis. Thrombosis research. 2019;181:S15-S8.*

14. *Kasmaei HD, Baratloo A, Nasiri Z, Soleymani M, Shirafkan A, Hamedi ZS. Report of nineteen cerebral vein thrombosis referrals to an emergency department: a case series and literature review. Archives of Neuroscience. 2015;2(2.(*

15. *Shahid R, Zafar A, Nazish S, Alsulaiman A, Alabdali M, Aljaafari D, et al. Etiologic and clinical features of cerebral venous sinus thrombosis in Saudi Arabia. Journal of neurosciences in rural practice. 2019;10(2):278.*

16. *Giladi O, Steinberg DM, Peleg K, Tanne D, Givon A, Grossman E, et al. Head trauma is the major risk factor for cerebral sinus-vein thrombosis. Thrombosis research. 2016;137:26-9.*

17. *Green M, Styles T, Russell T, Sada C, Jallow E, Stewart J, et al. Non-genetic and genetic risk factors for adult cerebral venous thrombosis. Thrombosis research. 2018;169:15-22.*

18. *Gialeraki A, Valsami S, Pittaras T, Panayiotakopoulos G, Politou M. Oral contraceptives and HRT risk of thrombosis. Clinical and Applied Thrombosis/Hemostasis. 2018;24(2):217-25.*

19. *Hugon-Rodin J, Horellou M-H, Conard J, Flaujac C, Gompel A, Plu-Bureau G. First venous thromboembolism and hormonal contraceptives in young French women. Medicine. 2017;96(34.(*

[Downloaded from ndhj.lums.ac.ir on 2026-11-27]

20 .Gorski MM, de Haan HG, Mancini I, Lotta LA, Bucciarelli P, Passamonti SM, et al. Next-generation DNA sequencing to identify novel genetic risk factors for cerebral vein thrombosis. Thrombosis research. 2018;169:76-81.

21 .Gao L, Xu W, Li T, Yu X, Cao S, Xu H, et al. Accuracy of magnetic resonance venography in diagnosing cerebral venous sinus thrombosis. Thrombosis research. 2018;167:64-73.

22 .Klok FA, Barco S. Optimal management of hormonal contraceptives after an episode of venous thromboembolism. Thrombosis research. 2019;181:S1-S5.

23. Huang Q, Chai X, Xiao C, Cao X. A case report of oral contraceptive misuse induced cerebral venous sinus thrombosis and dural arteriovenous fistula. Medicine. 2019;98(33.(

24. Riva N, Ageno W. Clinical manifestations and imaging tools in the diagnosis of splanchnic and cerebral vein thromboses. Thrombosis research. 2018;163:252-9.

25. Lima ACS, Martins LCG, Lopes MVdO, Araújo TLd, Lima FET, Aquino PdS, et al. Influence of hormonal contraceptives and the occurrence of stroke: integrative review. Revista brasileira de enfermagem. 2017;70(3):647-55.

26. Martinelli I, Maino A, Abbattista M, Bucciarelli P, Passamonti SM, Artoni A, et al. Duration of oral contraceptive use and the risk of venous thromboembolism. A case-control study. Thrombosis research. 2016;141:153-7.

27. Sugiura K, Kobayashi T, Ojima T. Risks of thromboembolism associated with hormonal contraceptives related to body mass index and aging in Japanese women. Thrombosis research. 2016;137:11-6.

28. Farge D, Bounameaux H, Bauersachs RM, Brenner B. Women, thrombosis, and cancer: A gender-specific analysis. Thrombosis research. 2017;151:S21-S9.

[Downloaded from ndhj.lums.ac.ir on 2026-11-27]

Evaluation of cerebral venous thrombosis risk following oral contraceptive use: A case report and update.

Masoomeh Abdi*[*1], Behzad Paryzad[2], Saeid Foroughi[3], Bita Falahi[4], Kiomars Karamizadeh[5]

1. Aligudarz Faculty of Medical Sciences, Lorestan University of Medical Sciences, Khorramabad, Iran.
2.Department of Industrial Engineering, Central Tehran Branch, Islamic Azad University, Tehran, Iran.
3.Aligudarz Faculty of Medical Sciences, Lorestan University of Medical Sciences, Khorramabad, Iran.
4.Aligudarz Faculty of Medical Sciences, Lorestan University of Medical Sciences, Khorramabad, Iran.
5. Aligudarz Faculty of Medical Sciences, Lorestan University of Medical Sciences, Khorramabad, Iran.

Abstract

Background and Objectives: *The aim of the present study was to report a case of cerebral venous thrombosis (CVT) folowing consumption of the oral contraceptive pills with high estrogen levels.*

Case Report: *A 35-year-old woman presenting a headache was diagnosed with thrombosis in the upper sagittal, sigmoid and transverse veins, by CT SCAN, MRI and MRV of the brain.*

Conclusion: *The chance of cerebral venous thrombosis in women taking combined oral contraceptive pills with higher estrogen levels increases in the presence of risk factors such as hypertension, hyperlipidemia, coagulation problems, infection, obesity and migraine.*

Keywords: *CVT, birth control pills, young women, estrogen.*

[Downloaded from ndhj.lums.ac.ir on 2026-11-27]